KLINIKUM WOLFSBURG

Komplizierter Verlauf einer durch Cryptococcus neoformans verursachten Meningoenzephalitis bei immunkompetenter Patientin

Autoren: Ghaly H, Cangür H

Hintergrund

Die ZNS-Kryptokokkose ist eine opportunistische Erkrankung, die hauptsächlich bei immunsupprimierten Patienten auftritt. Die ZNS-Beteiligung führt meistens zu einer akuten oder chronischen Meningoenzephalitis. Unbehandelt verläuft die ZNS-Kryptokokkose in bis zu 40% der Fälle innerhalb von 10 Wochen tödlich. Das Therapieregime besteht aus einer kombinierten Antimykotikatherapie. Ziele: Ziel dieser Arbeit soll sein, den klinischen Verlauf einer ZNS-Kryptokokkose bei einer immunkompetenten Patientin darzustellen.

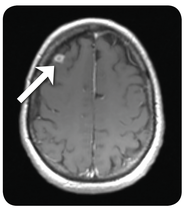

MRT-T1KM, Abszess re-frontal

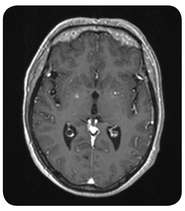

MRT-T1KM, Mikroabszess im Pallidum re.

Methoden

Wir berichten kasuistisch über eine 60-jährige, immunkompetente Patientin mit Cryptococcus neoformans Menigoenzephalitis durch C. neoformans var. grubii.

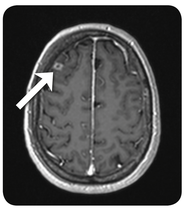

MRT-T1KM- im Verlauf Befundregredienz

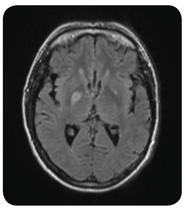

MRT-Verlauf FLAIR, Abszess re. größenprogredient

Ergebnisse

Die Patientin wurde aufgrund von stärksten perakut aufgetretenen holozephal drückenden Kopf- und Nackenschmerzen mit Übelkeit und Erbrechen in die Klinik aufgenommen. In der neurologischen Untersuchung zeigten sich positive Nervendehnungszeichen ohne sonstiges Defizit. In der Magnetresonanztomografie des Neurokraniums (cMRT) zeigte sich der Verdacht auf einen Mikroabszess im Pallidum re. und eine Signalalteration der Meningen basooccipital. Liquordiagnostisch konnte bei Aufnahme eine leukozytäre Pleozytose von 295/µl und eine ausgeprägte Schrankenstörung nachgewiesen werden. Das Liquor-Lactat war erhöht, und in der aeroben Kultur konnte Cryptococcus neoformas var. grubii angezüchtet werden. Es erfolgte eine 14-tägige Therapie mit Fluconazol zunächst i.v. und dann oral für sechs Wochen. Darunter zeigten sich zunächst eine deutliche Besserung des Allgemeinzustands der Patientin und ein Rückgang der Liquorpleozytose (136/µl). Bei erneuten Kopfschmerzen und Reduktion des Allgemeinzustandes unter MR-tomografisch nachgewiesener Größenprogredienz des Pilzabszesses wurde die vorbestehende antimykotische Therapie mit oralem Fluocanozol auf eine i.v. Therapie mit Flucytosin und Amphotericin B umgestellt. Hierunter traten starke Nebenwirkungen wie allgemeine Schmerzen und Unwohlsein sowie Übelkeit und ausgeprägte Hypokaliämie auf. Es erfolgte eine Therapieumstellung auf Ambisome (liposomales Amphotericin). Nach weiteren fünf Wochen zeigte sich eine komplette klinische Restitution und die Liquoruntersuchung ergab einen Normalbefund. Eine umfangreiche Suche nach möglichen immunsupprimierenden Faktoren blieb insgesamt ergebnislos.

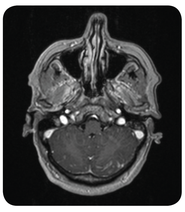

MRT-FLAIR, basookzipital cerebellär li.

Diskussion

Anhand dieses Fallbeispiels zeigt sich, dass Pilzmeningitiden mit Cryptococcus neoformans auch bei immunkompetenten Personen in die differentialdiagnostische Erwägung miteinbezogen werden sollten. Eine Liquorkultur bei entzündlichem Liquorbefund kann frühzeitig zur Diagnosesicherung und zur richtigen Therapieeinleitung führen.

Klinik für Neurologie
Dr. Hakan Cangür, Chefarzt
Sauerbruchstr. 7, 38440 Wolfsburg
E-Mail: neuro@klinikum.wolfsburg.de

WOLFSBURG